シリーズ診断と治療 ▶ 心アミロイドーシスの診断と治療

総合診療センター部長　青木　和浩

アミロイドーシスとは

アミロイドーシスは、アミロイドと呼ばれる異常なタンパク質が心臓に沈着する病気です。アミロイドは全身のさまざまな臓器に沈着する異常なタンパク質であり、現在では30種類以上のタンパク質が発症に関わっていることが分かっています。

心アミロイドーシスとは

心アミロイドーシスは心臓にアミロイドが沈着することによって引き起こされます。アミロイドの種類によって沈着する臓器や重症度などは異なりますが、心アミロイドーシスを引き起こすのは主に以下の3つのタイプです。

AL心アミロイドーシス（AL-CA）：免疫に関わるタンパク質である免疫グロブリンの一部が骨髄の中で過剰に産生されることによって引き起こされます。

遺伝性トランスサイレチン心アミロイドーシス（ATTRv-CA）：

野生型トランスサイレチン心アミロイドーシス（ATTRwt-CA）：

トランスサイレチン（TTR）は通常、4量体を形成して機能を発揮しますが、遺伝子変異（ATTRv-CA）、加齢（ATTRwt-CA）による変化が原因でTTR 4量体が不安定になった場合、解離して単量体とります。

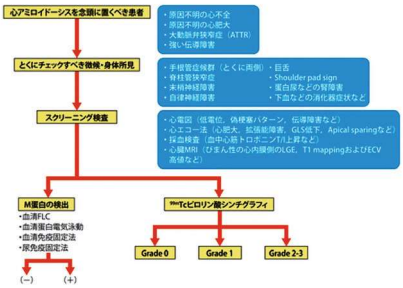

日本循環器学会. 2020年版心アミロイドーシス診療ガイドライン
https://www.j-circ.or.jp/cms/wp-content/uploads/2020/02/JCS2020_Kitaoka.pdf

単量体となったTTRはミスフォールディングし、集合・凝集してアミロイドを形成します。

症状として、心アミロイドーシスは心臓の壁が厚くなり拡張能が低下し、収縮力も低下することで心不全に至ります。また、嗄声、巨舌、下痢、手根管症候群、末梢神経障害、起立性低血圧、肝脾腫などの影響も与えることがあります。

心アミロイドーシスは心不全の原因疾患の一つです。心室壁の肥厚に伴った拡張不全を主体としていることから、特に駆出率の保たれた心不全（HFpEF）に潜在している可能性が指摘されています。

駆出率の保たれた心不全HFpEF患者の13.3%にATTRwt-CMが含まれていた。[1]との報告もあります。

心アミロイドーシスの診断

心アミロイドーシス診療アルゴリズム

このようなアルゴリズムに従い診断します。

画像検査:

心臓超音波検査

心臓MRI：遅延造影MRIやT1マッピング、T2マッピング、心筋ストレインMRIなどが行われます。

心臓CT：心臓のアミロイド所見を評価するために使用されます。

核医学検査：99mTcピロリン酸シンチグラフィや123I-MIBGシンチグラフィ、アミロイドPETなどがあります。

特に99mTcピロリン酸シンチグラフィはATTR心アミロイドーシスに対し非常に高い陽性率を有することが明らかとなり，心臓へのアミロイド蓄積の確認とともにTTR蛋白の同定としても有用な検査として高く評価されています。

実際の99mTcピロリン酸シンチグラフィ検査結果をお示しします。

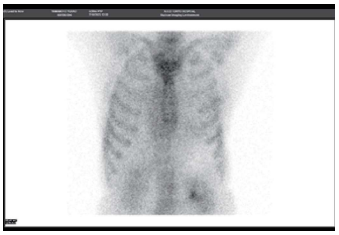

心臓超音波検査で心肥大ありましたが、
心臓に集積を認めませんでした（Grade0）。

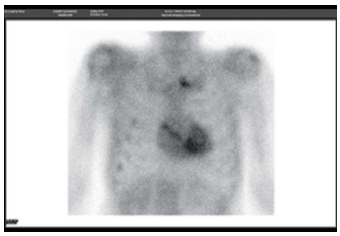

心臓超音波検査で心肥大あり、心臓に集積を認め（Grade2-3）、
紹介先での心筋生検で心アミロイドーシスと診断されました。

心筋生検:

心筋生検は、専用のカテーテルを使用して心筋組織の一部を採取し、アミロイドの沈着を観察する病理検査です。アミロイドが確認されれば、確定診断となります。

遺伝学的検査:

心アミロイドーシスの遺伝的要因を調べるために遺伝学的検査が行われることもあります。

心アミロイドーシス治療

心症状に対する治療:

心不全に対する薬による治療。

不整脈に対する治療。

アミロイドーシスそのものに対する治療:

AL 心アミロイドーシスの場合:

自家末梢血幹細胞移植を併用した薬による治療。

ATTR 心アミロイドーシスの場合:

2019年に保険適用となったTTR四量体安定化薬タファミジスという薬剤などがあります。

多施設共同国際第3相試験のATTR-ACT試験（The Transthyretin Amyloidosis Cardiomyopathy Clinical Trial）[2]では、ATTR心アミロイドーシス症例（ATTRwtおよびATTRvを含む）441人をタファミジス投与群とプラセボ群に無作為に割り付け、30ヵ月間投与をしました。主要解析で、タファミジス投与群（264人）はプラセボ群（177人）と比較し、全死因死亡において統計学的に有意な減少を示しました。タファミジス投与群ではプラセボ群と比較して、全死因死亡（タファミジス群29.5%［78/264人］、プラセボ群42.9%［76/177人］）が有意に減少しました。

参考文献

1）González-López E, Gallego-Delgado M, Guzzo-Merello G, et al. Wild-type transthyretin amyloidosis as a cause of heart failure with preserved ejection fraction. Eur Heart J 2015; 36: 2585-2594. PMID: 26224076
2）Maurer MS, Schwartz JH, Gundapaneni B, et al. ATTR-ACT Study Investigators. Tafamidis treatment for patients with transthyretin amyloid cardiomyopathy. N Engl J Med 2018; 379: 1007-1016. PMID: 30145929